ERFAHRUNGEN MIT DEM KLEINEN MAMMAKARZINOM UNTER DER BESONDEREN BERÜCKSICHTIGUNG DER RÖNTGENSYMPTOMATIK

EINE ANALYSE VON 135 PATIENTINNEN DER JAHRE 1973 BIS EINSCHLIESSLICH 1982

GISELA HAUSKRECHT

Disbui. München
1988

UNIV.
LEIDEN
BIBL.

Digitized by the Internet Archive
in 2026

https://archive.org/details/IA41555408_0043

Aus der I. Frauenklinik der Universität München

Vorstand Prof. Dr. Dr. h.c. J. Zander

ERFAHRUNGEN MIT DEM KLEINEN MAMMAKARZINOM UNTER DER BESONDEREN BERÜCKSICHTIGUNG DER RÖNTGENSYMPTOMATIK

EINE ANALYSE VON 135 PATIENTINNEN DER JAHRE 1973 BIS EINSCHLIESSLICH 1982

Dissertation

zum Erwerb des Doktorgrades der Medizin

an der Medizinischen Fakultät der

Ludwig-Maximilian-Universität zu München

vorgelegt von

Gisela Hauskrecht

aus

Lackerau/Krs. Freyung

1987

Mit Genehmigung der Medizinischen Fakultät

der Universität München

Berichterstatter:	Prof. Dr. Dr. h.c. J. Zander
Mitberichterstatter:	Prof. Dr. Dr. J. Lissner
Mitbetreuung durch den promovierten Mitarbeiter:	Dr. med. J.C. de Waal
Dekan:	Prof. Dr. W. Spann
Tag der mündlichen Prüfung:	25.02.1988

INHALTSVERZEICHNIS

A. Einleitung

B. Krankengut und Methodik

C. Untersuchungsergebnisse

C.I. Untersuchungsergebnisse beim non-invasiven Mammakarzinom

I.1. Anamnestische Daten

1.1. Altersstruktur
1.2. Menopause
1.3. Familiäre Belastung
1.4. Früheres Karzinom

I.2. Symptomatik

2.1. Erste Symptome
2.2. Primäre Diagnose

I.3. Untersuchungsbefunde

3.1. Vergleich Mammographie-Klinik
3.2. Symptome in der Mammographie
3.3. Röntgensymptomatik und Histologie

I.4. Therapie und Lymphknotenbefall

4.1. Therapie
4.2. Lymphknotenbefall

I.5. 5-Jahres Überlebensrate

C. II. Untersuchungsergebnisse beim Frühkarzinom

II.1. Anamnestische Daten

1.1. Altersstruktur
1.2. Menopause
1.3. Familiäre Belastung
1.4. Früheres Karzinom

II.2. Symptomatik

2.1. Erste Symptome
2.2. Primäre Diagnose

II.3. Untersuchungsbefunde

3.1. Vergleich Klinik-Mammographie
3.2. Symptome in der Mammographie
3.3. Röntgensymptomatik und Histologie

II.4. Therapie und Lymphknotenbefall

4.1. Therapie
4.2. Lymphknotenbefall

II.5. 5-Jahres Überlebensrate und Rezidive

C.III. Untersuchungsergebnisse beim kleinen Mammakarzinom (<1 cm)

III.1. Anamnestische Daten

1.1. Altersstruktur
1.2. Menopause

1.3. Familiäre Belastung
1.4. Früheres Karzinom

III.2. Symptomatik

2.1. Erste Symptome
2.2. Primäre Diagnose

III.3. Untersuchungsbefunde

3.1. Vergleich Klinik-Mammographie
3.2. Symptome in der Mammographie
3.3. Röntgensymptomatik und Histologie

III.4. Therapie und Lymphknotenbefall

4.1. Therapie
4.2. Lymphknotenbefall

III.5. 5-Jahres Überlebensrate und Rezidivhäufigkeit

5.1. 5-Jahres Überlebensrate
5.2. Rezidive

D. Diskussion

E. Zusammenfassung

F. Literaturverzeichnis

A. EINLEITUNG

Die Problematik des Mammakarzinoms als häufigster bösartiger Erkrankung der Frau in der Bundesrepublik Deutschland und anderen westlichen Indurstrienationen ist unverändert aktuell, die Zahl der jährlichen Neuerkrankungen zeigt sogar eine steigende Tendenz.

Die 5-Jahres-Überlebensraten sind in den letzten Jahren zwar gestiegen, dies ist jedoch in erster Linie nicht auf geänderte Therapiemodalitäten, sondern auf verbesserte Früherkennungsmaßnahmen zurückzuführen.

Da sich mit dem Auftreten einer lymphogenen Metastasierung die Chance einer dauerhaften Heilung drastisch vermindert, ist es wichtig, die Überlebenschancen der erkrankten Frauen sowohl durch verbesserte Therapiemöglichkeiten, als auch durch Erkennen des Mammakarzinoms in einem möglichst frühen Stadium zu verbessern.

Die vorliegende Untersuchung soll deshalb unsere Erfahrungen bei der retrospektiven Auswertung der Symptome, Diagnostik, Behandlung und Verlauf bei Patientinnen mit einem non-invasiven Karzinom, Frühkarzinom und kleinem Karzinom der Mamma aufzeigen. Da die Mammographie zur Zeit als die effektivste Methode zur Frühdiagnose des Brustkrebses gilt, ist der Schwerpunkt der Untersuchung auf die Röntgensymptomatik gelegt.

B. KRANKENGUT UND METHODIK

Von 1973 bis einschließlich 1982 wurden an der I. Frauenklinik München 657 Patientinnen mit einem primären Mammakarzinom operiert. Darunter waren den histologischen Untersuchungsergebnissen nach 130 Patientinnen mit einem kleinen Mammakarzinom.

Unter dem kleinen Mammakarzinom haben wir verstanden:

1. Das non-invasive Karzinom, d. h. Basalmembran erhalten, keine Stromainfiltration.

2. Das Frühkarzinom, d. h. eben beginnende Stromainfiltration.

3. Mammakarzinome $\leq$ 1 cm

Von 657 Patientinnen mit einem primären Mammakarzinom konnte bei 35 Patientinnen (5,3%) ein non-invasives Karzinom, bei 15 Patientinnen (2,3%) ein Frühkarzinom und bei 80 Patientinnen (12,2%) ein Mammakarzinom $\leq$ 1 cm nachgewiesen werden.

Aus den Krankengeschichten dieser Patientinnen wurde ein Merkmalskatalog klinischer, mammographischer und histologischer Parameter erstellt und statistisch bearbeitet.

Zur möglichst genauen Erfassung der Überlebenszeit, die nach der Kaplan-Maier-Methode berechnet wurde, wurden fehlende Daten durch Anschreiben der weiterbehandelnden Ärzte vervollständigt.

C.I. UNTERSUCHUNGSERGEBNISSE BEIM NON-INVASIVEN MAMMAKARZINOM (n = 35)

I. 1. Anamnestische Daten

1. 1. Altersstruktur

Das Durchschnittsalter der Patientinnen mit einem non-invasivem Karzinom betrug 60 Jahre, wobei die jüngste Patientin 38 Jahre und die älteste 85 Jahre alt waren.

1. 2. Menopause

Von den 35 Patientinnen befanden sich 9 (26%) in der Prämenopause und 26 (74%) in der Postmenopause.

1. 3. Familiäre Belastung

In 4 Fällen (11,4%) der Patientinnen war in der Familie schon einmal ein Mammakarzinom aufgetreten. Betroffen waren zweimal die Mütter, einmal eine Schwester und einmal eine Großmutter mütterlicherseits.

1. 4. Früheres Karzinom

Bei 5 (14%) von 35 Patientinnen war in der Vorgeschichte ein weiterer maligner Tumor eruierbar. In 3 Fällen (8,5%) handelte es sich dabei um ein Karzinom der Genitalorgane, und zwar zweimal um ein Endometriumskarzinom und einmal um ein Cervixkarzinom. Bei den anderen zwei Patientinnen handelte es sich um ein malignes Melanom und einen Morbus Hodgkin.

I. 2. Symptomatik

2. 1. Erste Symptome

Bei insgesamt 26 Patientinnen (74,3%) lag eine klinische Symptomatik vor. Dabei imponierten eine knotige Verdichtung, Sekretion oder ein Ekzem als führendes Symptom in etwa gleicher Häufigkeit. Schmerzen als einzige Beschwerden wurden dagegen nur in einem einzigen Fall beobachtet.

Figur I.2.1.

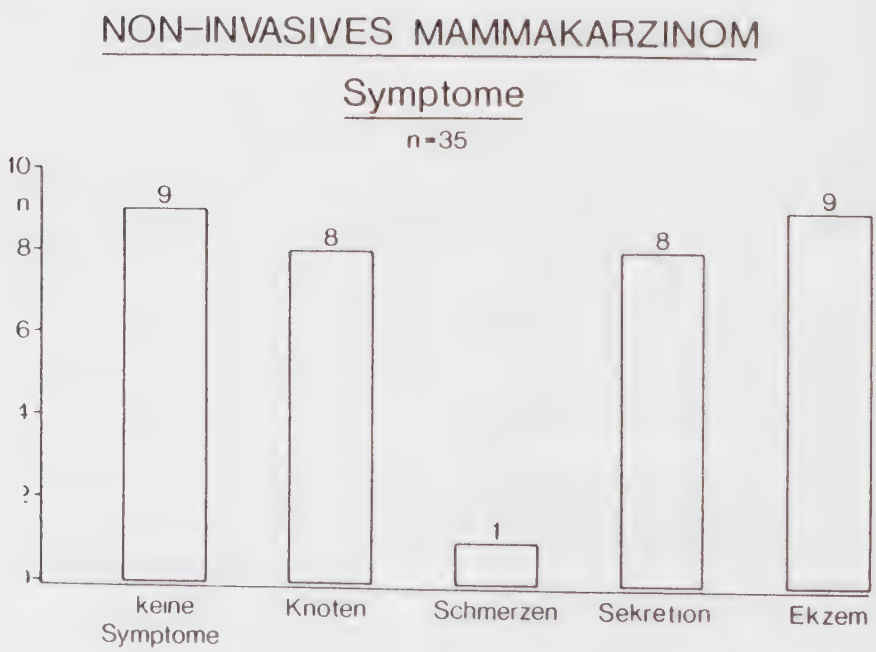

2. 2. Primäre Diagnose

Bei der Frage, durch wen die Erstentdeckung der Symptome erfolgte, zeigte sich, daß in einem hohen Prozentsatz der Fälle, nämlich bei 57%, diese durch die Patientinnen selber festgestellt wurden. Zehn Fälle (29%) wurden allein durch apparative Diagnostik und nur fünf Fälle (14%) als erstes durch ärztliche Untersuchung erfaßt.

Figur I.2.2. Primäre Diagnose beim non-invasiven Mammakarzinom (n = 35)

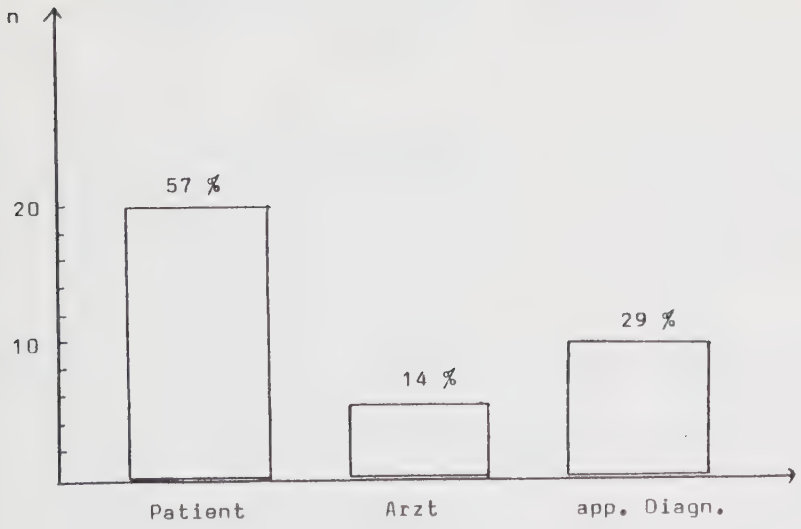

I. 3. Untersuchungsbefunde

3. 1. Vergleich Klinik - Mammographie

Wenn man bei den Patientinnen mit einem non-invasivem Mammakarzinom die klinische Symptomatik in Bezug zum mammographischen Befund setzt, so zeigt sich, daß die Mammographie trotz des frühen Stadiums in 60% der Fälle einen suspekten Befund aufweist.

Tabelle I.3.1.

NON-INVASIVES MAMMAKARZINOM

Klinik – Mammographie

n = 35

Mammographie	Klinik ⊖	Klinik ⊕	Σ
⊖	1	13	14
⊕	9	12	21
Σ	10	25	35

In den 13 Fällen mit nicht suspekter Mammographie setzten sich die klinischen Beschwerden aus 7x pathologischer Sekretion einer Mammille und 6x Ekzem einer Mammille zusammen.

Bei einer der 35 Patientinnen war sowohl die Klinik als auch die Mammographie negativ. Das non-invasive Mammakarzinom ergab sich als Zufallsbefund und der Umgebung einer Probeexzision, die wegen einer Zyste durchgeführt worden war.

3. 2. Symptome in der Mammographie

Bei 21 Patientinnen zeigten sich in der Mammographie Anzeichen auf einen malignen Prozeß. Das führende Symptom war dabei mit 61,9% Mikrokalk. In 28,6% der Fälle sah man eine diffuse Verdichtung mit Kalk, dagegen nur in 9,5% der Fälle einen Rundherd.

Eine sternförmige Verdichtung konnte in keinem Fall beobachtet werden.

Figur I.3.2. Mammographische Symptome beim non-invasiven Mammakarzinom (n = 21)

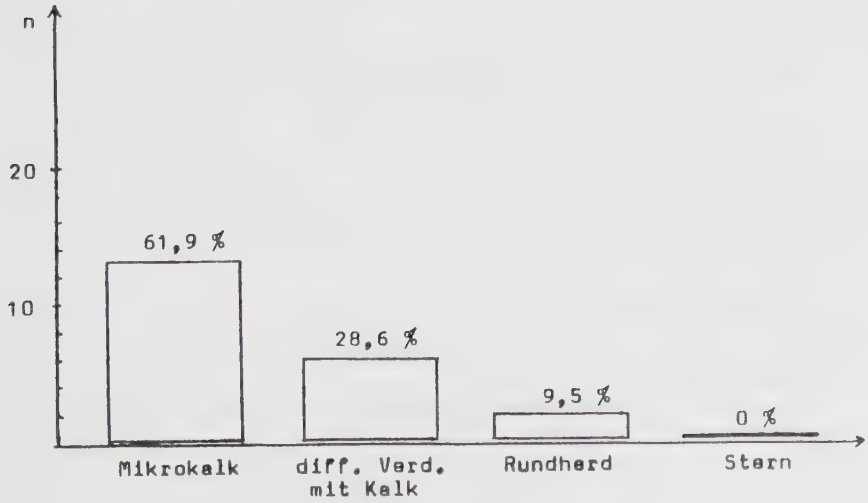

3. 3. Röntgensymptomatik und Histologie

Vergleicht man die Röntgensymptomatik mit dem später festgestellten histologischen Typ des non-invasiven Mammakarzinoms, so beobachtet man, daß beim Carcinoma in situ lobulare hauptsächlich alleiniger Mikrokalk, beim Carcinoma in situ ductale Mikrokalk mit und ohne gleichzeitiger Verdichtung oder keine Symptomatik feststellbar sind.

Dagegen entzieht sich der Morbus Paget der Mammille in sechs von acht Fällen dem mammographischen Nachweis.

Tabelle I.3.3.

NON-INVASIVES MAMMAKARZINOM
Röntgensymptomatik und Histologie
n=35

Mammographie	c.i.s. l.	c.i.s. d.	M. Paget	Σ
Rundherd	1	1	0	2
Verdichtung mit Kalk	0	5	1	6
nur Mikrokalk	6	5	2	13
unauffällig	2	6	6	14
Σ	9	17	9	35

I. 4. Therapie und Lymphknotenbefall

4. 1. Therapie

Bei der operativen Behandlung des non-invasiven Mammakarzinoms wurde 9x eine Tumorektomie, 4x eine subkutane Mastektomie, 22x eine Ablatio - in 17 Fällen in Kombination mit einer axillären Lymphonodektomie - vorgenommen.

Bestrahlt wurde in keinem der 35 Fälle. Ebensowenig wurde chemotherapeutisch behandelt.

Tabelle I.4.1. Therapeutisches Vorgehen beim non-invas. Mammakarzinom (n = 35)

Tumorektomie	9
subcut. Mastektomie	4
Ablatio	5
Ablatio + Lymphonodekt.	17
Radiatio	-
Chemo- o. Hormontherapie	-

4. 2. Lymphknotenbefall

Die axillären Lymphknoten wurden bei 17 von 35 Patienten entfernt. In keinem Fall lag histologisch eine Metastasierung vor.

I. 5. 5-Jahres Überlebensrate und Rezidivhäufigkeit

Nach fünf Jahren waren alle 35 Patientinnen am Leben. Bei keiner von ihnen wurde innerhalb dieses Zeitraums im Rahmen der Nachsorge ein Rezidiv beobachtet.

Die 5-Jahres Überlebensrate beträgt also 100% bei einer Rezidivrate von 0%.

C. II. UNTERSUCHUNGSERGEBNISSE BEIM FRÜHKARZINOM DER MAMMA (n = 15)

II. 1. Anamnestische Daten

1. 1. Altersstruktur

Die Patientinnen mit einem Frühkarzinom der Mamma waren im Durchschnitt 52,9 Jahre alt, wobei die jüngste Patientin 35 und die älteste 79 Jahre alt waren.

1. 2. Menopause

Insgesamt 8 (53,3%) Patientinnen waren zum Zeitpunkt der Diagnosestellung postmenopausal, 6 (46,7%) Patientinnen prämenopausal.

1. 3. Familiäre Belastung

Beim vorliegenden Patientengut war in den Krankengeschichten keine, die Karzinome der Brust betreffende, familiäre Belastung feststellbar.

1. 4. Frühere Karzinome

Von den 15 Patientinnen war nur eine (6,7%) mit einem Karzinom in der Vorgeschichte belastet. Es handelte sich um ein Cervixkarzinom in situ.

II. 2. Symptomatik

2. 1. Erste Symptome

10 von 15 Patientinnen (66%) wiesen eine klinische Symptomatik auf.

Führendes klinisches Symptom war mit 50% der tastbare Knoten, gefolgt vom Ekzem einer Mamille mit 40% und der pathologischen Sekretion mit 10%. Schmerzen in einer Brust waren bei keiner unserer 15 Patientinnen feststellbar.

Figur II.2.1.

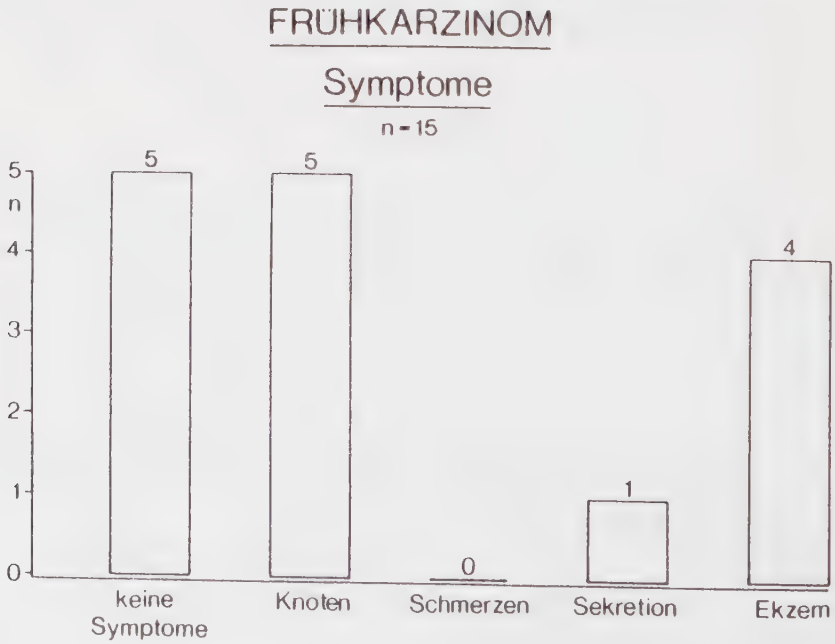

2. 2. Primäre Diagnose

Bei den 10 Patientinnen, die eine klinische Symptomatik aufwiesen, erfolgte die primäre Diagnose nur in einem Fall durch den Arzt (7%), in den restlichen Fällen bemerkte die Patientin selbst die Symptome als Erste (60%).

Die 5 Patientinnen (33%) ohne klinische Symptomatik fielen durch eine suspekte Mammographie auf.

Figur II.2.2. Primäre Diagnose des Frühkarzinoms der Mamma (n = 15)

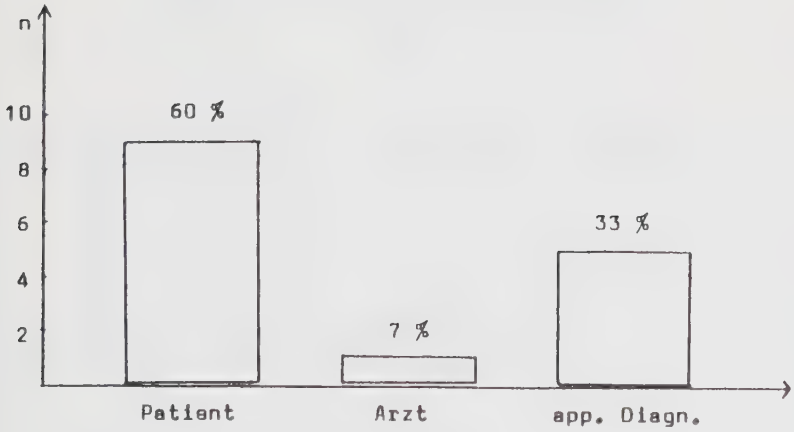

II. 3. Untersuchungsbefunde

3. 1. Vergleich Klinik - Mammographie

Wiesen 10 von 15 Patientinnen (67%) mit einem Frühkarzinom der Mamma eine klinische Symptomatik auf, so zeigte sich in der Mammographien dieser Patientinnen in 80% der Fälle ein abklärungsdürftiger Befund.

Tabelle II.3.1.

FRÜHKARZINOM

Klinik – Mammographie

n = 15

Mammographie	Klinik ⊖	Klinik ⊕	Σ
⊕	5	7	12
⊖	0	3	3
Σ	5	10	15

Bei einer Patientin, die in der oben dargestellten Tabelle unter die Spalte Klinik ⊕, Mammographie ⊖ eingeteilt wurde, konnte wegen einer bestehenden Gravidität keine Mammographie angefertigt werden. Die klinische Symptomatik bestand bei dieser Patientin aus einem Ekzem der rechten Mammille, das auf ein Paget-Karzinom verdächtig war.

Bei den zwei anderen Patientinnen mit positiver Klinik, aber nicht suspektem Mammographiebefund, handelte es sich:

a) Einmal um eine zum Operationszeitpunkt 45-jährige Patientin, die selbst einen Knoten von ca. 1,5 cm Durchmesser in der rechten Brust getastet hatte.

Die daraufhin ausgeführte Mammographie war zwar nicht suspekt, die im Anschluß ausgeführte Punktion jedoch erbrachte zytologisch verdächtige Zellen.

Therapeutisch wurde eine erweiterte Mastektomie mit Entfernung von vier Lymphknoten durchgeführt. Eine Bestrahlung erfolgte nicht.

Die histologische Untersuchung ergab ein intraduktales Mammakarzinom mit eben beginnender Stromainvasion und freie Lymphknoten.

Etwa 14 Monate später wurde im Rahmen der Nachsorge eine Solitärmetastase in der Lunge diagnostiziert, die durch eine Segmentresektion entfernt wurde.

Während der Beobachtungszeit unserer Studie (> 5 Jahre) war kein weiteres Rezidiv zu beobachten.

b) Die zweite Patientin war zum Zeitpunkt der Diagnosestellung 49 Jahre alt. Die klinische Symptomatik bestand aus einer blutigen Sekretion der rechten Mammille.

Mammographie und Galaktographie zeigten keinen auf Malignität verdächtigen Befund, die Zytologie war unklar. Es bestand der Verdacht auf ein proliferierendes Papillom.

Man führte eine Milchangsexzision nach Urban durch, deren Auswertung eine Milchgangspapillomatose und herdförmige Zellatypien mit an mehreren Stellen beginnender Stromainfiltration ergab.

Die Therapie bestand aus einer erweiterten Mastektomie, neun Lymphknoten wurden entfernt, bestrahlt wurde nicht. Die Lymphknoten waren histologisch frei.

Bei der Patientin konnte in den darauffolgenden 5 Jahren kein Rezidiv festgestellt werden.

3. 2. Symptome in der Mammographie

Auch bei den Patientinnen mit einem Frühkarzinom der Brust mit suspekter Mammographie waren alleinige Mikrokalzifikationen oder eine diffuse Verdichtung mit Kalk mit insgesamt 91,7% das führende röntgenologische Symptom.

Nur in einem Fall (8,3%) sah man in der Mammographie einen Rundherd ohne Kalk.

Figur II.3.2. Mammographische Symptome beim Frühkarzinom der Mamma (n = 12)

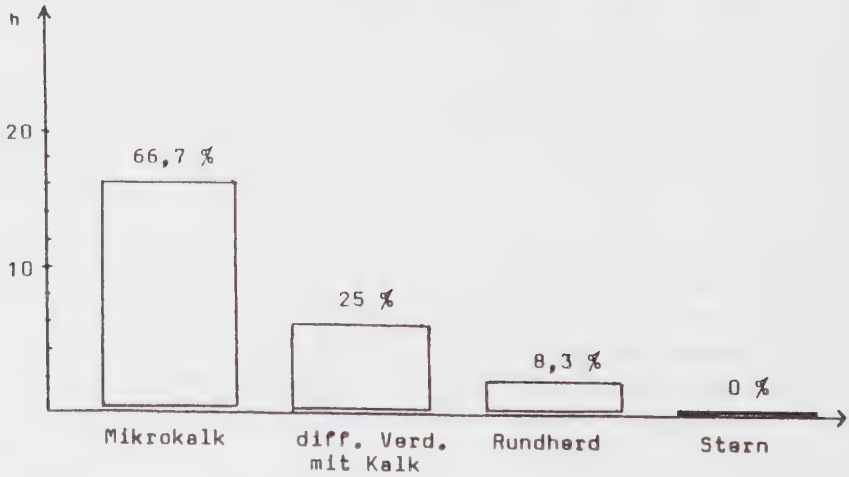

3. 3. Röntgensymptomatik und Histologie

Die histologische Untersuchung ergab beim Frühkarzinom der Mamma in 67% der Fälle ein duktales Karzinom. Diese stellten sich mammographisch hauptsächlich durch Mikrokalk, mit und ohne Verdichtung, dar.

Auch beim Paget-Karzinom ist der Mikrokalk führendes röntgenologisches Symptom.

Der einzige Rundherd erwies sich als lobuläres Karzinom.

Tabelle II.3.3.

FRÜHKARZINOM
Röntgensymptomatik und Histologie
n = 15

Mammographie	lob.Ca.	dukt.Ca.	Paget-Ca.	Σ
Rundherd	1	0	0	1
Verdichtung mit Kalk	0	3	0	3
nur Mikrokalk	0	5	3	8
unauffällig	0	2	1	3
Σ	1	10	4	15

II. 4. Therapie und Lymphknotenbefall

4. 1. Therapie

Die Therapie bestand bei 14 Frauen aus einer Ablatio mammae mit Lymphonodektomie der Axilla.

Bei einer Patientin wurde wegen des hohen Alters (79 J.) und sehr starker Blutungsneigung nur eine Ablatio ohne Entfernung der axillären Lymphknoter durchgeführt.

Bestrahlt wurden zwei Patientinnen mit befallenen Lymphknoten, und eine Patientin mit multifokalem Befall der Brust.

Tabelle II.4.1. Therapie beim Frühkarzinom der Mamma (n = 15)

Tumorektomie	-
Ablatio	1
Ablatio + Lymphonodekt.	14
Radiatio	3
Chemotherapie	-
Hormontherapie	-

4. 2. Lymphknotenbefall

Ein Lymphknotenbefall konnte bei zwei (14,3%) der 14 Patientinnen, bei denen die axillären Lymphknoten entfernt worden waren, nachgewiesen werden. Bei diesen beiden Patientinnen wurde dann auch eine Bestrahlung durchgeführt.

Wie schon oben dargestellt, war bei einer Patientin wegen des hohen Alters und ausgeprägter Blutungsneigung auf die Lymphknotenentfernung verzichtet worden.

II. 5. 5-Jahres Überlebensrate und Rezidivhäufigkeit

Nach 5 Jahren lebten noch alle 15 Patientinnen (100%) unserer Studie.

Bei einem Lymphknotenbefall in 14,3% der Fälle lag die Rezidivhäufigkeit innerhalb der 5-Jahresgrenze bei 6,7%. d. h. bei einer Patientin lag ein Rezidiv vor. Es handelt sich bei dieser Patientin um eine 45-jährige Frau, deren Krankheitsverlauf unter II.3.2. ausführlich beschrieben wird.

Weiter soll hier auch eine Patientin nicht unerwähnt bleiben, die 6 Jahre nach einer Ablatio mammae mit gleichzeitiger Lymphonodektomie wegen eines duktalen Frühkarzinoms noch Knochenmetastasen entwickelte, obwohl die Lymphknoten histologisch frei gewesen waren.
Die Klinik war zum Zeitpunkt der Diagnosestellung bei der damals 54-jährigen Frau unauffällig gewesen. Die Mammographie zeigte Mikrokalzifikationen der rechten Brust.
Die Patientin verstarb schließlich 7 Jahre nach der Operation an den Folgen der Metastasen.

C. III. UNTERSUCHUNGSERGEBNISSE BEIM KLEINEN MAMMAKARZINOM ($\leq$ 1 cm) (n = 80)

III. 1. Anamnestische Daten

1.1. Altersstruktur

Der Altersdurchschnitt der Patientinnen mit einem kleinen Mammakarzinom war 57,8 Jahre. Das Alter der jüngsten Patientin lag bei 31 Jahren, das der ältesten bei 79 Jahren.

1.2. Menopause

Von den 80 Patientinnen befanden sich zum Zeitpunkt der Diagnosestellung 18 (22,5%) in der Prämenopause, 62 (77,5) in der Postmenopause.

1.3. Familiäre Belastung

Bei 4 von 80 Patientinnen (5%) war in der unmittelbaren Verwandtschaft ein Mammakarzinom aufgetreten. In allen 4 Fällen waren die Mütter der Patientinnen betroffen.

1. 4. Früheres Karzinom

Die Eigenbelastung durch ein früheres Karzinom war bei 19 von 80 Patientinnen (24%) der Fall.

Bei den vorangegangenen Malignomen handelte es sich in 8 Fällen um ein Endometriumskarzinom, in 5 Fällen um ein Cervixkarzinom und in 3 Fällen um ein Mammakarzinom der kontralateralen Brust, mit einem von dem jetzigen Karzinom unterschiedlichen histologischen Typ, weshalb diese nicht als Rezidive, sondern als eigenständige Erkrankung gewertet wurden.

Weiter waren ein Colonkarzinom, ein Magenkarzinom und ein malignes Struma in der Vorgeschichte feststellbar.

III. 2. Symptomatik

2. 1. Erste Symptome

Bei 56 Patientinnen (70%) bestand zum Zeitpunkt der Diagnose eine klinische Symptomatik. Das Hauptsymptom war mit 87,5% der tastbare Knoten. Dagegen traten Symptome wie Schmerzen (5,4%), pathologische Sekretion (5,4%) oder das Ekzem (1,7%) in den Hintergrund.

30% der Patientinnen mit einem kleinen Mammakarzinom waren klinisch beschwerdefrei.

Figur III.2.1.

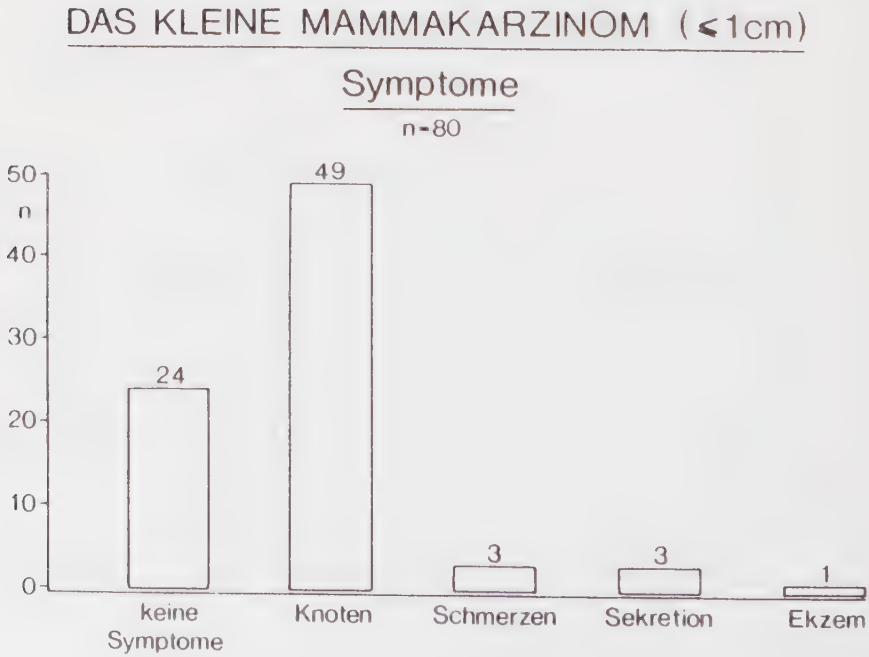

2.2. Primäre Diagnose

Untersucht man, durch wen die primäre Diagnose des Mammakarzinoms erfolgte, so kommt man auf folgende Verteilung: In 37,5% der Fälle wurden die ersten Symptome von der Patientin selbst bemerkt, in 30% vom Arzt und in 32,5% der Fälle durch apparative Diagnostik.

Figur III.2.2. Primäre Diagnose beim kleinen Mammakarzinom (≤1cm) (n = 80)

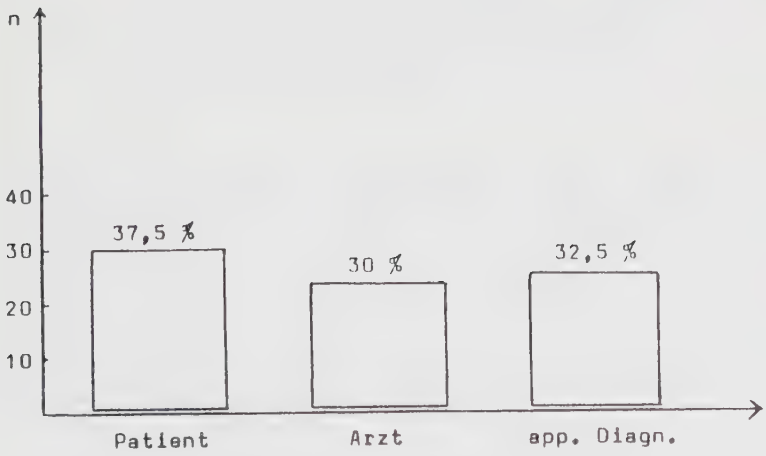

III. 3. Untersuchungsbefunde beim kleinen Mammakarzinom (≤1 cm)

3. 1. Vergleich Klinik - Mammographie

Die mammographische Untersuchung ergab bei unserem Patientenkollektiv in 97,5% der Fälle einen auf ein Karzinom verdächtigen Befund.

Tabelle III.3.1.

DAS KLEINE MAMMAKARZINOM (≤ 1cm)

Klinik – Mammographie

n = 80

Mammographie	Klinik ⊖	Klinik ⊕	Σ
⊕	24	54	78
⊖	1	1	2
Σ	25	55	80

Nur 2 von 80 Patientinnen (2,5%) mit einem kleinen Mammakarzinom sind nicht durch die Mammographie in zwei Ebenen erfaßt worden. Diese zwei Patientinnen sollen hier ausführlicher vorgestellt werden.

a) Bei dem Fall mit negativer Mammographie, aber positiver Klinik handelte es sich um eine 62-jährige Patientin, bei der in der Vorgeschichte zwei Jahre zuvor ein Endometriumskarzinom festgestellt worden war. Es wurde operiert und bestrahlt.

Der Tastbefund bei dieser Patientin war unklar, es konnte nur eine diffuse Verdichtung der rechten Brust festgestellt werden, außerdem eine Hyperthermie, ebenfalls rechts. Die Mammographie ergab keinen eindeutigen Befund, da die Brust zur genauen Beurteilung zu dicht war.

Zur weiteren Abklärung wurde eine Blindpunktion vorgenommen, deren Auswertung einen karzinomverdächtigen Befund ergab. Die Therapie bestand aus einer erweiterten Mastektomie mit Entfernung von 4 axillären Lymphknoten.

Die anschließende histologische Untersuchung erbrachte ein scirrhöses Mammakarzinom von 10 mm Durchmesser und den Befall von 2 Lymphknoten mit Mikrometastasen.

Eine Bestrahlung oder Chemotherapie wurde nicht durchgeführt.

b) Der zweite Fall, bei dem sowohl Klinik als auch die Mammographie als negativ eingestuft wurden, betrifft eine 31-jährige Patientin.

Der Tastbefund und die Mammographie, bei der ein Rundherd mit Kalk dargestellt wurde, waren eher auf ein Fibroadenom verdächtig, als auf einen malignen Tumor. Bei einer Kontrollaufnahme wurde jedoch eine Vergrößerung des Befundes festgestellt und eine Probeexzision veranlaßt. Das Ergebnis des Schnellschnitts ergab ein 4 mm

großes duktales Mammakarzinom in unmittelbarer Umgebung eines Fibroadenoms. Eine Ablatio mit Lymphonodektomie wurde noch in derselben Sitzung durchgeführt.

Die entfernten Lymphknoten wiesen keinen Befall auf, auf eine Bestrahlung wurde verzichtet.

3. 2. Symptome in der Mammographie

Nur bei 78 von 80 Patientinnen konnte mammographisch ein suspekter Befund erhoben werden. Bei einer Patientin war die Brust zur Beurteilung zu dicht, bei einer zweiten stellte sich zwar röntgenologisch ein Fibroadenom dar, aber nicht das in unmittelbarer Umgebung liegende 4 mm große Karzinom. Beide Fälle werden unter III.3.1. ausführlicher beschrieben.

Mikrokalk mit und ohne Verdichtung wurde in 46,2% der Fälle nachgewiesen. In den übrigen Fällen waren Verdichtungen zu sehen, wobei vor allem die sternförmige Verdichtung mit 34,6% in den Vordergrund trat.

Figur III.3.2. Mammographische Symptome beim kleinen Mammakarzinom (1 cm) (n = 78)

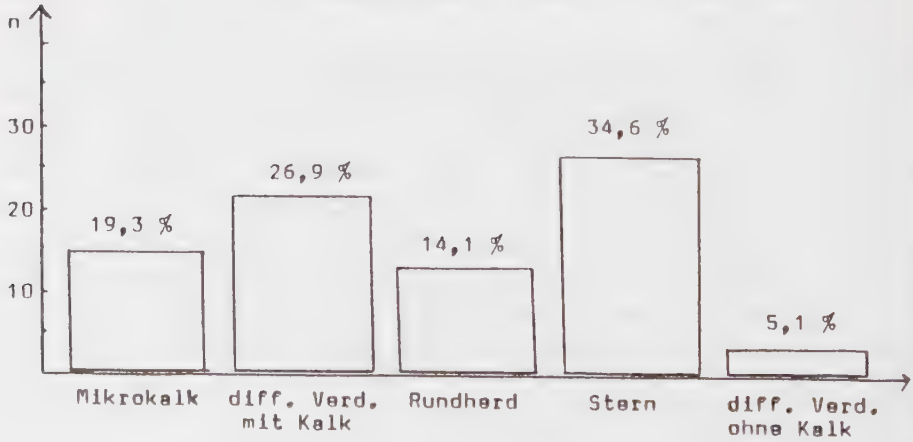

3. 3. Röntgensymptomatik und Histologie

Die Ergebnisse der histologischen Untersuchungen beim kleinen Mammakarzinom zeigten, daß es sich in 96,25% der Fälle um duktale Karzinome handelte, das Paget-Karzinom mitgerechnet, und nur in 3,75% um ein lobuläres Karzinom.

In der Mammographie manifestierte sich das duktale Karzinom in 54% in Form einer diffusen oder umschriebenen Verdichtung ohne Kalk und in 46% der Fälle durch Mikrokalk mit und ohne Verdichtung.

Tabelle III.3.3.

DAS KLEINE MAMMAKARZINOM (≤ 1cm)
Röntgensymptomatik und Histologie
n = 80

Mammographie	lob.Ca.	dukt.Ca.	Paget-Ca	Σ
Stern	0	27	0	27
Rundherd	0	11	0	11
diffuse Verdichtung	1	3	0	4
Verdichtung mit Kalk	2	19	0	21
nur Mikrokalk	0	14	1	15
unauffällig	0	2	0	2
Σ	3	76	1	80

III. 4. Therapie und Lymphknotenbefall

4. 1. Therapie

Die operative Behandlung des kleinen Mammakarzinoms erfolgte, außer bei 4 Patientinnen, durch eine Ablatio mammae mit Lymphonodektomie (95%). In 3 Fällen (3,75%) wurde nur eine einfache Ablatio vorgenommen, ohne Ausräumung der axillären Lymphknoten.

Der Grund für die einfache Ablatio lag bei 2 Patientinnen im hohen Alter (78 und 79 Jahre) und gleichzeitigem schlechten Allgemeinzustand. Im dritten Fall war schon wegen eines Karzinoms derselben Brust (aufgrund unterschiedlicher Histologie jetziger Tumor nicht als Rezidiv zu werten) in den USA eineTumorektomie und Lymphonodektomie durchgeführt worden.

Bei einer 33-jährigen Patientin erfolgte auf deren ausdrücklichen Wunsch hin nur eine Tumorektomie. Die histologische Untersuchung ergab ein 10mm großes duktales Karzinom, das wahrscheinlich aus einem Fibroadenom hervorgegangen war. Die Klinik der Patientin war negativ, in der Mammographie zeigte sich gruppierter Mikrokalk. Eine Bestrahlung wurde nicht vorgenommen. Innerhalb unserer 5-jährigen Beobachtungszeit wurde kein Rezidiv festgestellt.

Tabelle III.4.1. Therapie beim kleinen Mammakarzinom (1 cm) (n = 80)

Tumorektomie	1
Ablatio	3
Ablatio + Lymphonodekt.	76
Radiatio	41
Chemotherapie (CMF)	4
Hormontherapie	4

4. 2. Lymphknotenbefall

Von insgesamt 76 Patientinnen, bei denen eine axilläre Lymphknotenentfernung vorgenommen worden war, wurde bei 20 Patientinnen (26,3%) in der histologischen Untersuchung ein Befall festgestellt. Bei 56 Patientinnen (73,7%) konnte keine Lymphknotenmetastasierung nachgewiesen werden.

III. 5. 5-Jahres Überlebensrate und Rezidivhäufigkeit

5. 1. 5-Jahres Überlebensrate

Die 5-Jahres Überlebensrate beim kleinen Mammakarzinom (≤1cm) betrug in unserer Untersuchung 86%.

Figur III.5.1. 5-Jahres Überlebensrate beim kleinen Mammakarzinom (1cm) (n = 80)

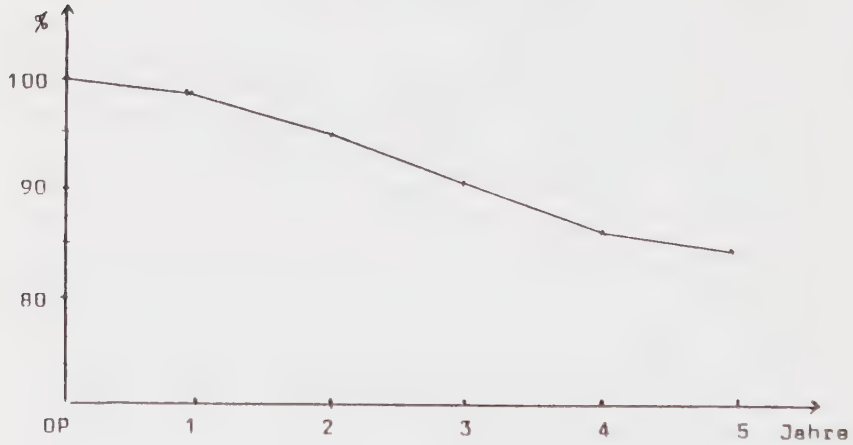

5. 2. Rezidivhäufigkeit

Die Häufigkeit eines lokalen Rezidivs innerhalb von 5 Jahren nach der Operation lag bei 5%, die Häufigkeit von Fernmetastasen bei 7,5%.

Nachfolgende Tabellen sollen einen Überblick über die Symptomatik des Primärtumors in der Mammographie und dessen Therapie bei den Fällen geben, bei denen eine Lokal- oder Fernmetastase aufgetreten ist.

Tabelle III.5.2.a Mammographische Symptome des Primärtumors bei aufgetretenen Rezidiven (n=10)

röntg. Symptom	Lokalrezidiv	Fernmetastase
Stern	2	3
Rundherd	-	3
diffuse Verd.	1	-
Verdichtung+Kalk	-	-
nur Mikrokalk	1	-

Tabelle III.5.2.b Therapie des Primärtumors bei den aufgetretenen Rezidiven (n=10)

	Lokalrezidiv (n = 4)	Fernmetastase (n = 6)
LK - Befall	2	4
Ablatio+Lymphonodekt.	4	6
Radiatio	1	4
Hormontherapie	1	-

D. DISKUSSION

Altersverteilung:

Das Durchschnittsalter unserer Patientinnen betrug beim non-invasiven Karzinom 60 Jahre, beim Frühkarzinom 52,9 Jahre und beim kleinen Mammakarzinom 57,8 Jahre.

Der Gipfel der Altersverteilung lag dabei zwischen dem 50. und dem 60. Lebensjahr, 6,1% der Patientinnen waren jünger als 40 Jahre, 30% jünger als 50 Jahre. Dies deckt sich in etwa mit der Untersuchung von Otto und Karhoff (24) , bei denen 90% der Frauen über 40 Jahre alt waren, und der Altersgipfel ebenfalls zwischen dem 50. und dem 60. Lebensjahr lag.

Menopause, Eigen- und familiäre Belastung:

Bei unserem Patientenkollektiv befanden sich zum Zeitpunkt der Diagnosestellung 25% der Frauen noch in der Prämenopause, 75% in der Postmenopause. Auf eine ähnliche Verteilung - 31% prä- und 69% postmenopausal - kommen Otto und Karhoff (24) bei ihrer Untersuchung zur Röntgendiagnostik des kleinen Mammakarzinoms.

Ein erhöhtes Risiko an einem Mammakarzinom zu erkranken, ist für Patientinnen mit einem früheren Karzinom beschrieben (2,18,20). Dies gilt besonders für Frauen mit früherem Brustkrebs (22), Endometrium- und Ovarial-Karzinom (18). 19.2% unserer Patientinnen waren an einem früheren Malignom erkrankt. Davon ca. 40% an einem Endometriumskarzinom, 28% an einem Cervixkarzinom und 12% an einem Mammakarzinom. Bei den restlichen Malignomen war keine auffällige Häufung zu bemerken.

Eine weitere Prädisposition für die Erkrankung an einem Karzinom der Brust ist eine positive Familienanamnese (2,18,20,22). Dies war bei 6,1% unserer Patientinnen der Fall. Nach Anderson (2) tritt bei Töchtern von erkrankten Frauen bei ca 30% ein Mammakarzinom auf, bei Schwestern dagegen nur bei 11%. Das Verhältnis Tochter : Schwester betrug in unserer Studie 6 : 1 und weist damit ebenfalls auf die viel höhere Gefährdung der Töchter hin. In einem Fall war die Großmutter mütterlicherseits erkrankt gewesen.

Erste Symptome:

Bei den von uns untersuchten Patientinnen lag bei etwa 70% eine klinische Symptomatik vor. Der palpable, schmerzlose Knoten gilt als das führende klinische Symptom des Mammakarzinoms (22,9,11,15). Die Angaben über die Häufigkeit liegen zwischen 65 und 80%, Sekretion aus der Mamille, ekzematöse Veränderungen oder Schmerzen sind dagegen seltenere Zeichen (9).

Der Schwerpunkt der klinischen Symptomatik ist bei unserem dreigeteilten Patientenkollektiv jedoch unterschiedlich. Beim non-invasiven Karzinom ist nur in 23 % der Fälle eine knotige Verdichtung tastbar. Ebenso häufig ist die Sekretion und die ekzematöse Veränderung einer Mamille. Schmerzen treten nur in einem Fall auf, und 26% der Frauen weisen keine klinische Symptomatik auf.

Beim Frühkarzinom wird bei 33% derPatientinnen ein Knoten getastet, gefolgt vom Ekzem einer Mamille mit 27%. Sekretion wird nur in einem Fall beobachtet, und ein Drittel der Frauen ist ohne klinische Symptomatik.

Beim kleinen Mammakarzinom (<1cm) steht dagegen mit 61% eindeutig der tastbare Knoten als klinisches Erstsymptom im Vordergrund. Symptome wie Schmerzen und pathologische Sekretion mit je 3,75%, oder das Ekzem mit 1,25% treten in den Hintergrund. 30% der Patientinnen sind klinisch symptomlos.

Figur 1. Häufigkeit des tastbaren Knoten beim non-invasiven, Früh- und kleinen Mammakarzinom

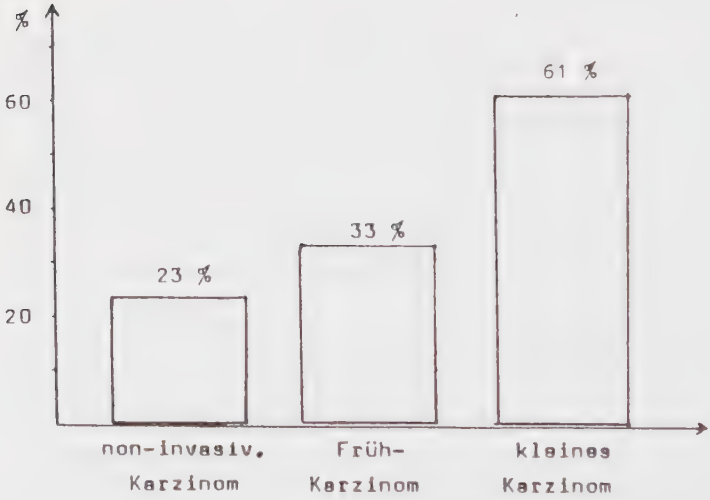

Primäre Diagnose:

Die Bedeutung der Selbstuntersuchung der Brust läßt sich daran ablesen, daß beim non-invasiven Karzinom und beim Frühkarzinom ca. 60% der Frauen selbst entweder einen Knoten getastet, oder Veränderungen wie z. B. Sekretion oder ein Ekzem bemerkt haben. Beim kleinen Mammakarzinom waren es dagegen nur etwa 40%, und der Anteil der durch den Arzt bemerkten klinischen Symptome lag bei 30%. Sowohl beim non-invasiven wie auch beim Früh- und kleinen Mammakarzinom sind ca. 30% durch apparative Diagnostik allein aufgedeckt worden.

Eine ähnliche Verteilung der primären Diagnose wie beim kleinen Mammakarzinom beschreibt Meuret (22), bei anderen Autoren liegt der prozentuale Anteil der Selbstentdeckung durch die Frau zwischen 75 - 90% (4,9,10,16), wobei diese Angaben auch Karzinome mit einer Größe über 1 cm miteinbeziehen.

Vergleich Klinik - Mammographie

Die klinische Untersuchung spielt bei der Erkennung des Brustkrebses eine wichtige Rolle. Bei unseren Patientinnen zeigten ca. 70% aller Frauen einen klinisch suspekten Befund. Die Untersuchungen anderer Autoren (12,19,28) ergab eine Treffsicherheit von 82-95%. Dabei ist aber zu berücksichtigen, daß die Treffsicherheit verständlicherweise mit zunehmender Tumorgröße ebenfalls zunimmt. So werden bei der Studie von Otto und Karhoff (24) Mammakarzinome bis 1cm nur in ca 40% der Fälle durch die klinische Untersuchung entdeckt. Der in unserer Studie sich ergebende höhere Prozentsatz an klinisch auffälligen Karzinomen bis 1cm liegt eventuell an dem hohen Anteil von Patientinnen mit Morbus Paget (25%)

beim non-invasiven Karzinom und von Paget Karzinomen(25%) bei Patientinnen mit einem Frühkarzinom der Mamma.

Einen suspekten mammographischen Befund weisen beim non-invasiven Karzinom 60% der Frauen, beim Frühkarzinom 80% und beim kleinen Mammakarzinom 97% der Patientinnen auf. Allgemeine Studien anderer Autoren (7,12,19,27) ergaben eine mammographische Treffsicherheit von 91-95%.

Bei Otto und Karhoff (24) zeigten 45 kleine Mammakarzinome in 100% der Fälle einen suspekten Mammographiebefund, der Anteil der klinisch okkulten invasiven Karzinome war 60%. In unserer Studie liegt der Anteil der klinisch okkulten Fälle bei etwa 30% in allen drei Gruppen.

In einer Studie von Hicks und Davis (17) über 37 non-invasive und kleine Mammakarzinome beträgt die Trefferquote des Screenings durch klinische Untersuchung und Mammographie 81%.

Die empfohlene Kombination von klinischer Untersuchun und Mammographie ergab bei unseren Patientinnen eine hohe Trefferquote von 98,5%. Die Angaben anderer Autoren (22,27) schwanken zwischen 90 und 98%.

Symptome in der Mammographie:

Die Einführung der Mammographie in die Untersuchung der Brust erlaubt das Vordringen in das präklinische Stadium des Brustkrebses. Bei unserem 35 Frauen zählendem Patientenkollektiv mit einem non-invasiven Mammakarzinom wiesen 60% einen suspekten mammographischen Befund auf. Von diesen 60% wiederum bestand der verdächtige Befund zu 62% aus nachweisbarem Mikrokalk, zu 29% aus einer diffusen Verdichtung mit Kalk und nur zu 9%, bzw. einem Fall aus einem Rundherd. Damit ist mit insgesamt 91% der Mikrokalk mit und ohne Verdichtung klar führendes röntgenologisches Symptom beim Karzinoma in situ der Brust.

Bei den 15 Patientinnen mit einem Frühkarzinom waren 80% in der Mammographie positiv. Auch hier war nur eine Frau (8%) mit einem Rundherd zu beobachten, bei den übrigen stand mit insgesamt 92% der Mikrokalk mit (25%) und ohne (67%) Verdichtung ebenfalls im Vordergrund.

Dagegen verlor der Mikrokalk bei den 80 Patientinnen mit einem kleinen Mammakarzinom an Bedeutung. In der Mammographie waren in 27% der Fälle Mikrokalzifikationen mit und in 19% ohne Verdichtung zu sehen. Jetzt traten Verdichtungen ohne Kalk mit insgesamt 54% als führendes Symptom auf, wobei vor allem die sternförmige Verdichtung mit 35% dominierte.

Figur 2. Anteil der Befunde mit und ohne Mikrokalk in der Mammographie

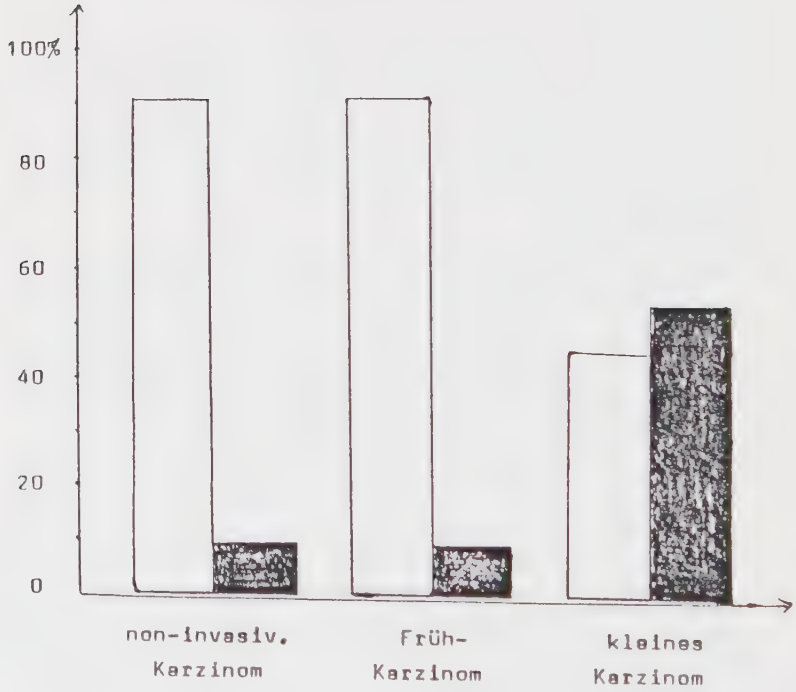

Röntgenologisch nachweisbare Verkalkungen in der Brust zählen zu den wichtigsten Kriterien bei der Diagnostik des Mammakarzinoms, sie sind vor allem das häufigste Indiz für das Vorliegen eines präinvasiven oder klinisch okkulten Karzinoms (13).

Haagensen (16) und Gershon-Cohen(14) fanden in 40-50% der Fälle bei charakteristischer herdförmiger Anordnung von Mikrokalzifikationen ein invasives Karzinom, ohne daß ein palpabler Tumor bestand.

Auch bei Moskowitz (23) sind von 41 Karzinomen, die nur durch das Vorhandensein von Mikrokalk entdeckt wurden, 71% Karzinoma in situ oder kleine Mammakarzinome, die er allerdings < 5mm definiert.

Bei Citoler (5) sind von 27 durch Mikrokalk aufgefallene maligne Veränderungen der Brust 24, d.h. 88,9% kleiner als 1cm, wogegen im Totalkollektiv der untersuchten 758 Patientinnen die Häufigkeit eines kleinen Mammakarzinoms nur 9,2% beträgt.

Menges und Klein (21) finden ebenfalls bei ihrer Studie in über 70% der Fälle Mikrokalzifikationen als Früh-und Hauptsymptom des klinisch okkulten kleinen und kleinsten Mammakarzinoms.

Die Untersuchung von Tinnemanns et a.(30) über 150 Patientinnen mit mammographischem Mikrokalk ohne entsprechendem Tastbefund erbrachte in 30% der Fälle einen malignen Befund, davon waren 56% nicht infiltrierende Karzinome.

Bei Zippel et a. (33) führen von 88 non-invasiven Karzinomen Mikrokalzifikationen in 74% der Fälle zur Aufdeckung.

Bei Otto und Karhoff (24) werden bei den Tumoren von 0 - 1cm 60% ausschließlich mammographisch entdeckt. Die Autoren kommen zu dem Ergebniss, daß bei Karzinomen unterhalb von 0,6 cm Verkalkungen mit ca 80% diagnostisch führend sind, mit steigender Größe die Bedeutung jedoch abnimmt. So beträgt der Anteil der umschriebenen oder diffusen Verdichtung beim Karzinom von 0,6-1cm über 50%. Diese Ergebnisse decken sich in etwa mit unseren Auswertungen.

Röntgensymptomatik und Histologie:

Bei der histologischen Untersuchung des non-invasiven Karzinoms zeigte sich in 26% ein lobuläres Karzinoma in situ, bei 48% der Fälle ein nichtinfiltrierendes duktales Karzinom und bei 26% ein Morbus Paget der Mamille. Das Verhältnis des duktalen zum lobulären Karzinoma in situ beträgt ca 2:1 . Zu einem ähnlichen Verhältnis kommt Citoler (5) in seiner Studie.

Beim Frühkarzinom und kleinen Mammakarzinom ist der Anteil der lobulären Karzinome 5% und weniger, duktale maligne Veränderungen sind der dominierende histologische Typ.

Insgesamt präsentierten sich die lobulären Veränderungen in 60% der Fälle durch Mikrokalk mit und ohne Verdichtung, jeweils 15% zeigten eine umschriebene Verdichtung ohne Kalk oder waren mammographisch unauffällig.

Bei den duktalen Veränderungen war in 50% der Fälle Mikrokalk mit und ohne Verdichtung zu sehen, 40% fielen durch eine Verdichtung ohne Kalk auf und 10% waren mammographisch nicht suspekt.

Therapie:

Die Meinungen über das beste Behandlungskonzept beim Mammakarzinom sind auch heute noch nicht einheitlich. Die günstigeren Prognosen der letzten Jahre sind zum größten Teil Folge der immer früheren Diagnose, während sich die unterschiedlichen Behandlungsmethoden nur gering auf die Prognose auswirken (13).

Bezüglich des chirurgischen Vorgehens kann in der letzten Zeit eher ein Wandel zur eingeschränkten oder sogar brusterhaltenden Therapie beobachtet werden (3,7,22,25, 33). Was die postoperative Strahlenbehandlung betrifft, so tendiert man heute zu der Meinung, daß dadurch wohl keine signifikante Verbesserung der Überlebenschancen, jedoch eine Verminderung der Lokalrezidivrate erreicht werden kann (7,31), deshalb sollte von der routinemässigen Bestrahlung Abstand genommen werden. Die Empfehlung zur adjuvanten Chemo- oder Hormontherapie ist abhängig vom Menopausenstatus, Lymphknotenbefall und Hormonrezeptoren-Nachweis. Nach neuesten Erkenntnissen (29,31) wird zur adjuvanten Chemotherapie vor allem bei Frauen in der Prämenopause mit nachgewiesenem Lymphknotenbefall und negativem oder positiven Hormonrezeptoren-Nachweis geraten.

In unserer Studie wurde bei den Patientinnen mit einem non-invasiven Mammakarzinom nur in ca. der Hälfte der Fälle eine eingeschränkte radikale Mastektomie vorgenommen, bei den Patientinnen mit einem kleinen oder Frühkarzinom der Mamma jedoch bei 93 bzw 97%. Etwa 50% der Frauen mit einem kleinen Mammakarzinom wurden nachbestrahlt, jeweils 5% erhielten eine CMF oder Hormontherapie.

Lymphknotenbefall:

Zwischen der Größe eines Primärtumors und seiner Metastasierungshäufigkeit bestehen enge Beziehungen (6,9,13). So kann man davon ausgehen, daß in etwa 40-50% der ca 2cm großen Tumoren bereits eine Metastasierung in die regionären Lymphknoten erfolgt ist (13).

In unserer Untersuchung wurden bei 17 von 35 Patientinnen mit einem non-invasiven Mammakarzinom die axillären Lymphknoten entfernt. Ein Befall war in keinem Fall zu beobachten. Beim Frühkarzinom wurde in 14% und beim kleinen Mammakarzinom in 26% der Fälle eine Metastasierung der axillären Lymphknoten nachgewiesen.

Figur 3. Befall der axillären Lymphknoten im Vergleich

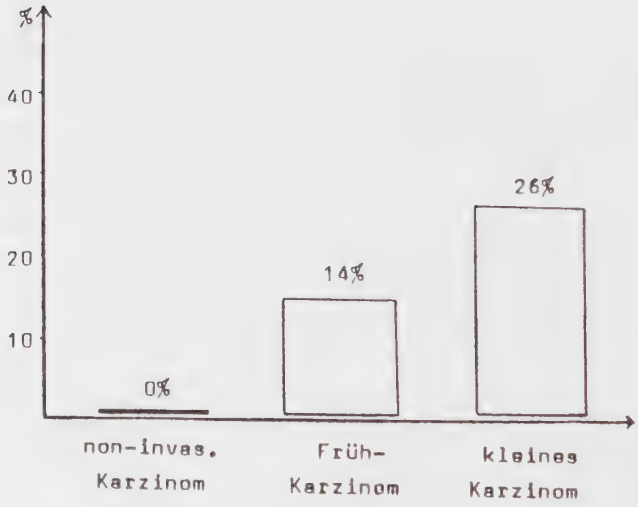

Zippel e. a. (33) berichtet in seiner Studie, daß bei den Tumoren mit einer Größe bis 5mm (n=25) keine Lymphknotenmetastasen festgestellt werden konnten. Bei Karzinomen größer 5mm bis 1cm (n=108) sah man in 25% der Fälle einen axillären Lymphknotenbefall.

Bei Otto und Karhoff (24) beträgt der Befall der Lymphknoten bei Tumoren bis 5mm ebenfalls 0% (n=10), bei einer Größe von 0,5 - 1cm 11% (n=25).

Hermanutz und Mitarbeiter (13) kam bei 17 Patientinnen mit einer Primärtumorgröße von einschließlich 1cm auf eine Lymphknotenmetastasierungsrate von 18%.

5-Jahres-Überlebensrate und Rezidiv- bzw. Fernmetastasen-Häufigkeit:

Die 5-Jahres-Überlebensraten sind eng verknüpft mit der Metastasierungsrate, und diese wiederum mit der Größe des Primärtumors. Auch in der vorliegenden Untersuchung zeigt sich eine sinkende Überlebensrate mit steigendem Tumordurchmesser.

So ergibt sich für das früheste Stadium des Mammakarzinoms bzw. die non-invasiven Karzinome eine 5-Jahres-Überlebensrate von 100% und eine Rezidiv- und Fernmetastasenrate von 0%.

Für das Frühkarzinom errechneten wir ebenfalls eine 5-Jahres-Überlebensrate von 100% , jedoch steigt mit beginnender Stromainvasion die Häufigkeit der Fernmetastasen von 0 auf 6,7% an.

Beim kleinen Mammakarzinom sind nach 5 Jahren noch 86% der Patientinnen am Leben, bei 5% sind lokale Rezidive und bei 7,5% Fernmetastasen zu beobachten.

Figur 4.

Tumor-Stadium	Lymphkn.-Befall (%)	5 J. Ü. (%)	lok. Rez. (%)	Fernmetast. (%)
pTis	0	100	0	0
Frühkarzinom	14.3	100	0	6.7
pT_1 ($\leq$ 1cm)	26.3	86	5	7.5

Bei der Gegenüberstellung von Tumorgröße und Überlebenszeit errechnet Cutler (8) ebenfalls eine 5-Jahres-Überlebensrate von über 85% für Tumore bis 1cm.

Wanebo e. a. (32), der als kleines Mammakarzinom Tumore $\leq$ 1cm, ohne Lymphknotenbefall und mit Sitz im o. ä. Quadranten bezeichnet, errechnet -zusammen mit den in situ Karzinomen- eine 5 Jahres-Überlebensrate von 98%.

Bei Saigo und Rosen(26), die 111 Frauen mit einem Mammakarzinom $\leq$ 1cm und negativen Lymphknoten beobachteten, waren 75% der Patientinnen nach 10 Jahren gesund, bei 4% wurde ein Rezidiv festgestellt, 6% waren an den Folgen des Brustkrebses verstorben, und 15% verstarben aus anderen Gründen.

E. ZUSAMMENFASSUNG

In den Jahren 1973-1982 wurden an der I. Frauenklinik München 657 Frauen mit einem primären Mammakarzinom operiert. Darunter waren 35 Patientinnen (5,3%) mit einem non-invasiven Mammakarzinom, 15 Patientinnen (2,3%) mit einem Frühkarzinom, und 80 Frauen (12,2%) mit einem kleinen Karzinom (<1cm) der Brust.

Ein Knoten als führendes klinisches Symptom wird beim non-invasiven und Frühkarzinom der Mamma nur in 20-30%, beim kleinen Mammakarzinom jedoch in über 60% der Fälle getastet. Zum überwiegenden Teil wurden die klinischen Symptome von den Patientinnen selbst entdeckt.

Für das non-invasive und das Frühkarzinom der Mamma sind Mikroverkalkungen mit 90% das wichtigste Röntgensymptom. Beim kleinen Mammakarzinom überwiegt in der Mammographie mit 54% die umschriebene oder diffuse Verdichtung ohne Kalk.

Der Lymphknotenbefall betrug beim non-invasiven Karzinom 0%, beim Frühkarzinom 14,3% und stieg beim kleinen Mammakarzinom auf 26,3% .

Für das non-invasive und das Frühkarzinom der Brust ergab sich eine 5-Jahres-Überlebensrate von 100%.
Beim kleinen Mammakarzinom errechnete sich eine 5-Jahres-Überlebensrate von 86%.

F. LITERATURVERZEICHNIS

1. ALMARIC R. et al. (1981)
   Filiabilite dans la senografie dans le cancer du sein
   Senologie Vol. 6: 147-150

2. ANDERSON D. E. (1982)
   Die familiäre und genetische Prädisposition bei Erkrankungen der weiblichen Brustdrüse
   in: FRISCHBIER , die Erkrankungen der weiblichen Brustdrüse, Kap. 1
   Thieme Verlag Stuttgart

3. BAKER R. (1981)
   A comparison of modified radical mastectomy to radical mastectomy in the treatment ofoperable breast cancer
   Williams & Wilkins, Baltimore

4. BUTTLAR C., TEMPLETON A. (1983)
   The size of breast masses at presentation
   Cancer 51: 1750-1753

5. CITOLER P. (1977)
   Microcalcifications of the breast
   in: GRUNDMANN E., BECK L., Early diagnosis of brast cancer, 113-117
   Gustav Fischer Verlag

6. CUTLER S. J., EDERER F. (1958)
   Maximum utilization of the life table method analizing survival
   J. Chronic Dis. 8: 699-713

7. CUTLER S. J. et al. (1970)
Clinical assessment of lymph nodes in carcinoma of the breast
Surg. Gynecol. Obstet. 131: 41-52

8. CUTLER S. J.,CHRISTINE B., BARCLAY T., (1971)
Increasing incidence and decreasing mortality rates for breast cancer
Cancer 28, 1376-1380

9. DONEGAN W. L., SPRATT J. S. (1979)
Cancer of the breast
W. B. Saunders Company Philadelphia

10. EGGER H., TULUSAN AH., SCHNEIDER M., (1983)
Wie 67 Mammakarzinome mit einem histologisch bestimmten Maximaldurchmesser von 10 mm erkannt wurden
Geburtshilfe Frauenheilkunde, 43:7-10

11. von FOURNIER D., von der BUSCHE U. (1974)
Ergebnisse einer Vorsorgesprechstunde unter besonderer Berücksichtigung der Karzinomdiagnostik
Med. Welt,25: 1609-1615

12. FRISCHBIER H-J., LOHBECK H. U. (1977)
Frühdiagnostik des Mammakarzinoms
Thieme Verlag Stuttgart

13. FRISCHBIER H-J. (1982)
Die Erkrankungen der weiblichen Brustdrüse
Thieme Verlag Stuttgart

14. GERSHON-COHEN J., BERGER S., (1966)
Breast cancer with microcalcifications, diagnostic difficulties
Radiology 87, 613-622

15. HAAGENSEN C. D. (1971)
Diseases of the breast
W. B. Saunders Company Philadelphia

16. HAAGENSEN C. D. et al. (1981)
Breast carcinoma - risk and detection
W. B. Saunders Company Philadelphia

17. HICKS M., DAVIS R., LAYTON M., PRESENT A. (1979)
Sensivity of mammography and physical examination of the breast for detecting breast cancer
JAMA 242(19): 2080-2083

18. KELSEY J. L., HILDRETH N. G. (1983)
Breast and gynecologic cancer epidemiology
CRC Press Inc., Boca Raton Florida

19. KREUZER G., BOQUOI E. (1974)
Die Tripeldiagnostik gut- und bösartiger Mammatumoren (Klinik, Mammographie und Zytologie)
Geb. und Frauenheilkunde 34: 279-286

20. van der LINDE F. (1977)
Definition der Bevölkerungsgruppen mit hohem Risiko beim Mammakarzinom
Schweizer Med. Woschr. 107: 962

21. MENGES V., KLEIN M. (1980)
Die radiologischen Malignitätszeichen des klinisch okkulten kleinen und kleinsten Mammakarzinoms und ihre Reliabilität im Mammogramm
Interdisciplinary Aspects in diseases of the female breast, May 27-31 1980
Hamburg Senologic International Society

22. MEURET G. (1980)
Mammakarzinom
Thieme Verlag Stuttgart

23. MOSKOWITZ M.S., (1983)
The predictive value of certain mammographie signs in screening for breast cancer
Cancer 51,1007-1011

24. OTTO H., KARHOFF E. (1986)
Zur Röntgendiagnostik des kleinen Mammakarzinoms
Röntgenpraxis 39, 1-10

25. PATEY D. H., DYSON W. H. (1948)
Prognosis of carcinoma of the breast in relation to type operation performed
Brit. J. Cancer 2: 7

26. SAIGO PE., ROSEN PP. (1980)
Prognostic factors in invasive mammary carcinomas 1,0 cm or less in diameter
Am. J. Clin. Pathol. 73(2); 303-304

27. STEWART H. et al. (1969)
Five years experiance with mammography
Brit. J. Surgery 56: 341

28. STOSIEK U., BREITENBACH G.P., LINDER R. (1983)
Kombinierte präoperative Diagnostik
von Mammatumoren
Tumor - Diagnostik und Therapie 4: 175-178

29. THIEL CH. (1986)
Aktuelle Diagnostik und Therapie des
Mamma-Karzinoms
Krankenhauspharmazie Nr. 8, 383-386

30. TINNEMANS JG., (1986)
The significance of microcalcifications
without palpable mass in the diagnosis
of breast cancer
Surgery 99(6): 652-657

31. TUMORZENTRUM MÜNCHEN (1987)
Empfehlungen zur Diagnostik, Therapie
und Nachsorge beim Mammakarzinom
aus Schriftenreihe des Tumorzentrum München

32. WANEBO H.J., HUVOS A.G., URBAN J.A. (1974)
Treatment of minimal breast cancer
Cancer 33: 349-357

33. ZIPPEL HH., HAROT M., CITOLER P., (1981)
Kriterien zur Abgrenzung von Frühfällen
des Mammakarzinoms
Dtsch. Med. Wochenschr. 106(19):605-609

LEBENSLAUF:

Am 05.08.1960 wurde ich als erstes Kind des Werbefachmanns Werner Hauskrecht und seiner Ehefrau Maria-Anna, geb. Pfeiffer, in Lackerau geboren.

Nach dem Besuch der Volksschule in Freiburg i. Brsg. und eines neusprachlichen Gymnasiums in München, legte ich im Frühjahr 1980 meine Reifeprüfung ab.

Zum Wintersemester 1980 begann ich den vorklinischen Teil des Studiums in Regensburg, 1983 wechselte ich zum klinischen Teil des Studiums der Medizin nach München, an die Ludwig-Maximilians-Universität.

Im August 1986 legte ich den 2. Teil der ärztlichen Prüfung ab. Zur Zeit befinde ich mich im 3. Tertial des Praktischen Jahres. Den 3. Teil der ärztlichen Prüfung werde ich voraussichtlich im Okt./Nov. 1987 ablegen.

Danksagung

Dem Direktor der I. Frauenklinik der Universität München, Herrn Prof. Dr. Dr.h.c. J. Zander, danke ich herzlich für die Überlassung des Themas.

Mein besonderer Dank gilt Herrn OA Dr. med. J.C. de Waal für seine ständige Unterstützung und Hilfsbereitschaft bei der Anfertigung dieser Arbeit und meiner lieben Freundin Barbara.